

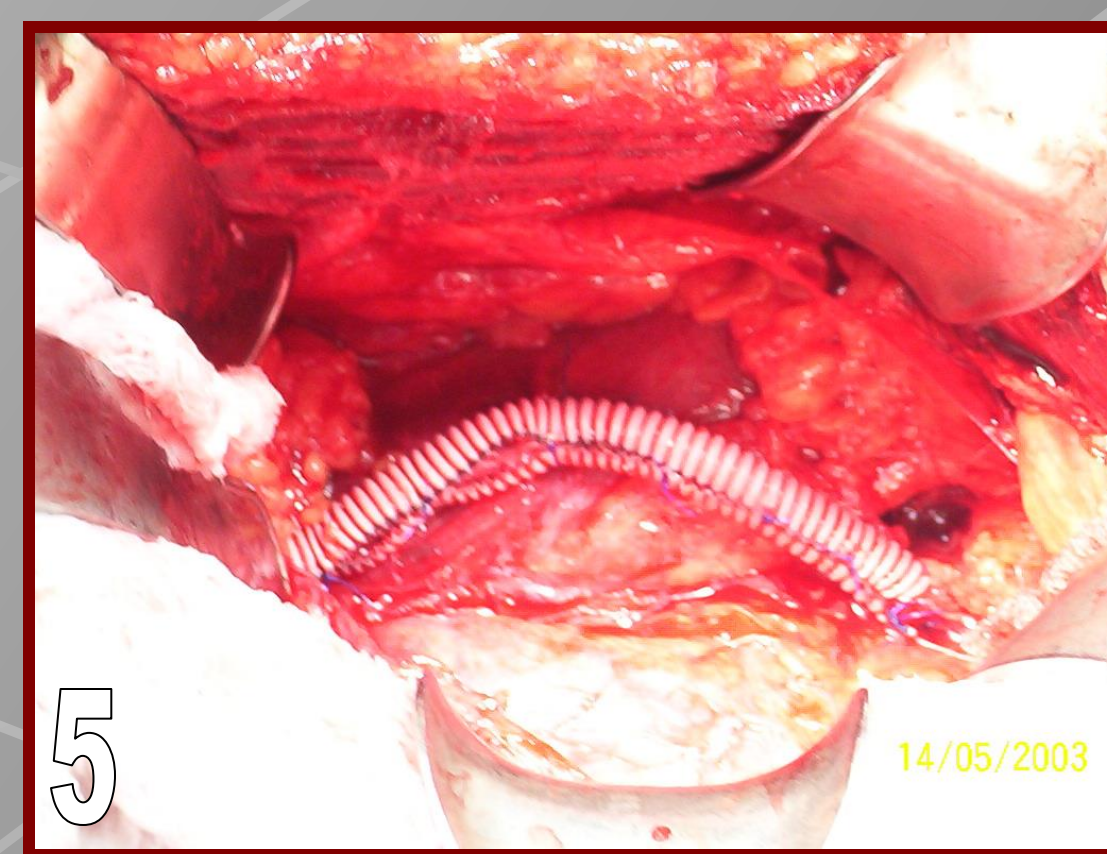
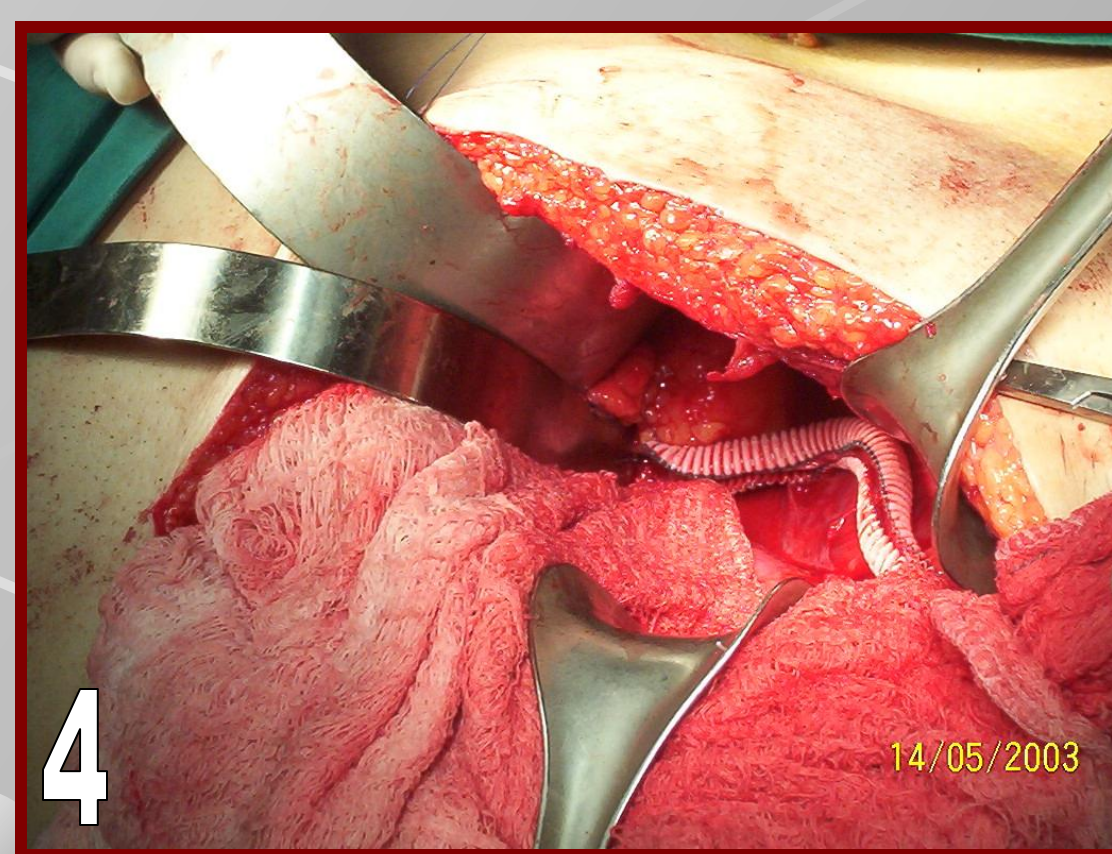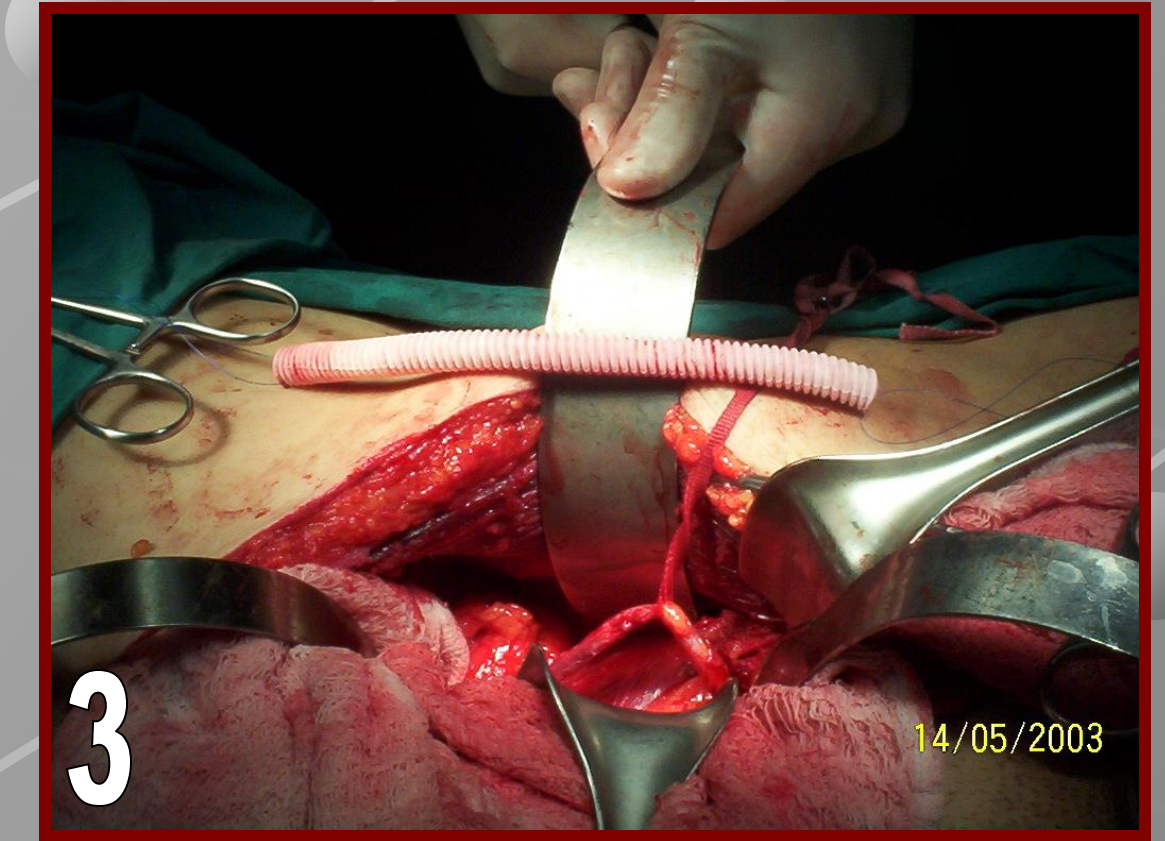
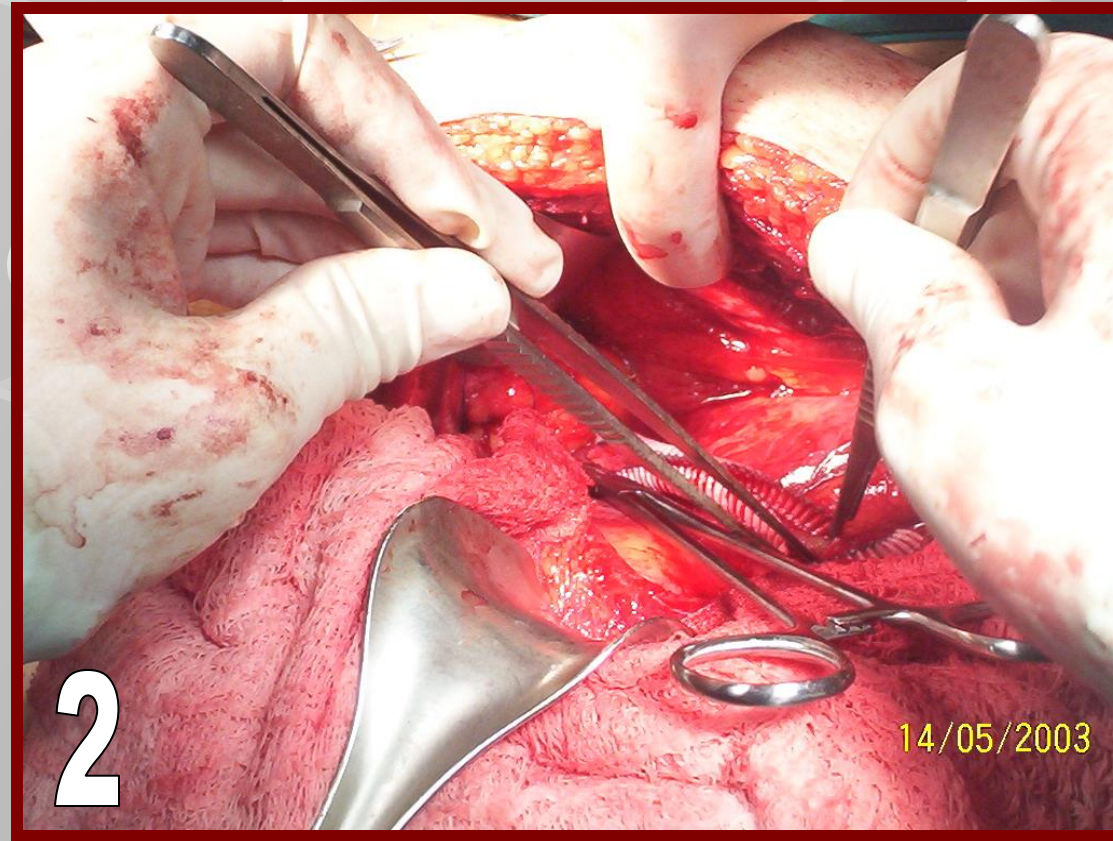
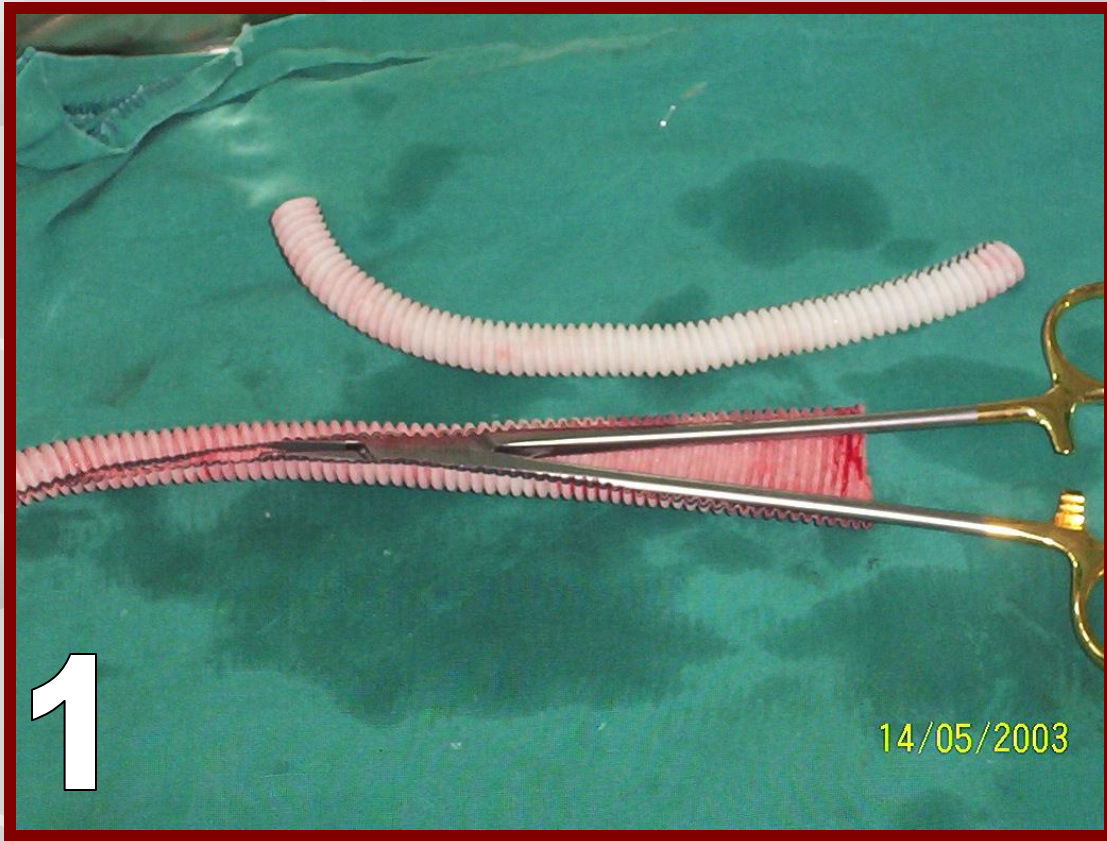
# İDYOPATİK RETROPERİTONEAL FİBROZİSİN CERRAHİ TEDAVİSİNDE YENİ BİR YÖNTEM OLARAK VASKÜLER GREFT İLE ÜRETEROLİZİS OPERASYONU UYGULANAN 2 HASTANIN SONUÇLARI

Üstün H, Aydos M, Öner S, Mengilli K, Zeren A, Özenay A, Atahan Ö

Yüksek İhtisas Eğitim Ve Araştırma Hastanesi Üroloji Kliniği, Bursa

**AMAÇ:** İdiyopatik retroperitoneal fibrozisin (İRF) ilk defa Ormond tarafından 1948 yılında tarif edilen fibroadipoz dokuyu tutan nonspesifik bir hastalıktır. Mevcut uygulanan cerrahi tedavilere rağmen yüksek nüks oranlarının olması farklı cerrahi arayışlara neden olmuştur. Gore-tex bir tür PTFE' den yapılmış bir malzemedir ve tıpta çeşitli şekillerde yaklaşık 30 yıldır kullanılmaktadır. Biz bu çalışmamızda Gore-tex vasküler greft kullanarak üreterolizis yaptığımız 2 hastalık deneyimimizi paylaşmayı planladık.

**YÖNTEM-GEREÇLER:** 2 hastada üreterolizis sonrasında üreterler vasküler greft içine yerleştirilerek psoas kasına fiske edildi. Her iki hastaya da intraoperatif bilateral D-J stent yerleştirildi. D-J stentler operasyondan 3 ay sonra çekildi. İlk 3 ay ayda bir, sonrasında 3 ayda bir üre, kreatinin ve ultrason takibi, 6. ay ve sonrası yılda bir MR pyelografi ve üre, kreatinin takibi planlandı. Her iki hastaya operasyon ve alternatifleri konusunda yeterli bilgi verilerek onayları alındı.



**BULGULAR:** Hasta-1' in postoperatif 3. aydan itibaren yüksek olan üre-kreatinin değerleri normale düşerken USG'deki renal dilatasyonda kayboldu.3 yıldır takipleri süren hastada herhangi bir patoloji saptanmadı.Hasta-2'nin yüksek olan üre-kreatinin değerleri perkütan nefrostomi takımı sonrası normale indi.Operasyon sonrası 2. ayda soldaki hidronefrozu gerileyen hastanın üre-kreatinin değerleri halen normal seyretmekte olup hemodializ gereksinimi olmamıştır.Her iki hastanın izlemleri sürmekte olup şu ana kadar herhangi bir nüks saptanmamıştır.

**SONUÇLAR:** Her ne kadar randomize karşılaştırmalı çalışmalar bulunmasa da erken dönem sonuçları göz önüne alındığında özellikle ilerlemiş retroperitoneal fibrozis vakalarında vasküler greft ile yapılan üreterolizis operasyonunun alternatif bir yöntem olabileceğini düşünmekteyiz.